ASL LECCE

Unità Operativa di CHIRURGIA PEDIATRICA
Ospedale F. FERRARI Casarano
Direttore Carlo Rossi

TRAUMI ADDOMINALI CHIUSI IN ETA' PEDIATRICA

C. Rossi

I percorsi e i sevizi di emergenza – urgenza per bambini e adolescenti

LECCE 29 Aprile 2016

CAUSES OF DEATH

Age 1-14 yrs

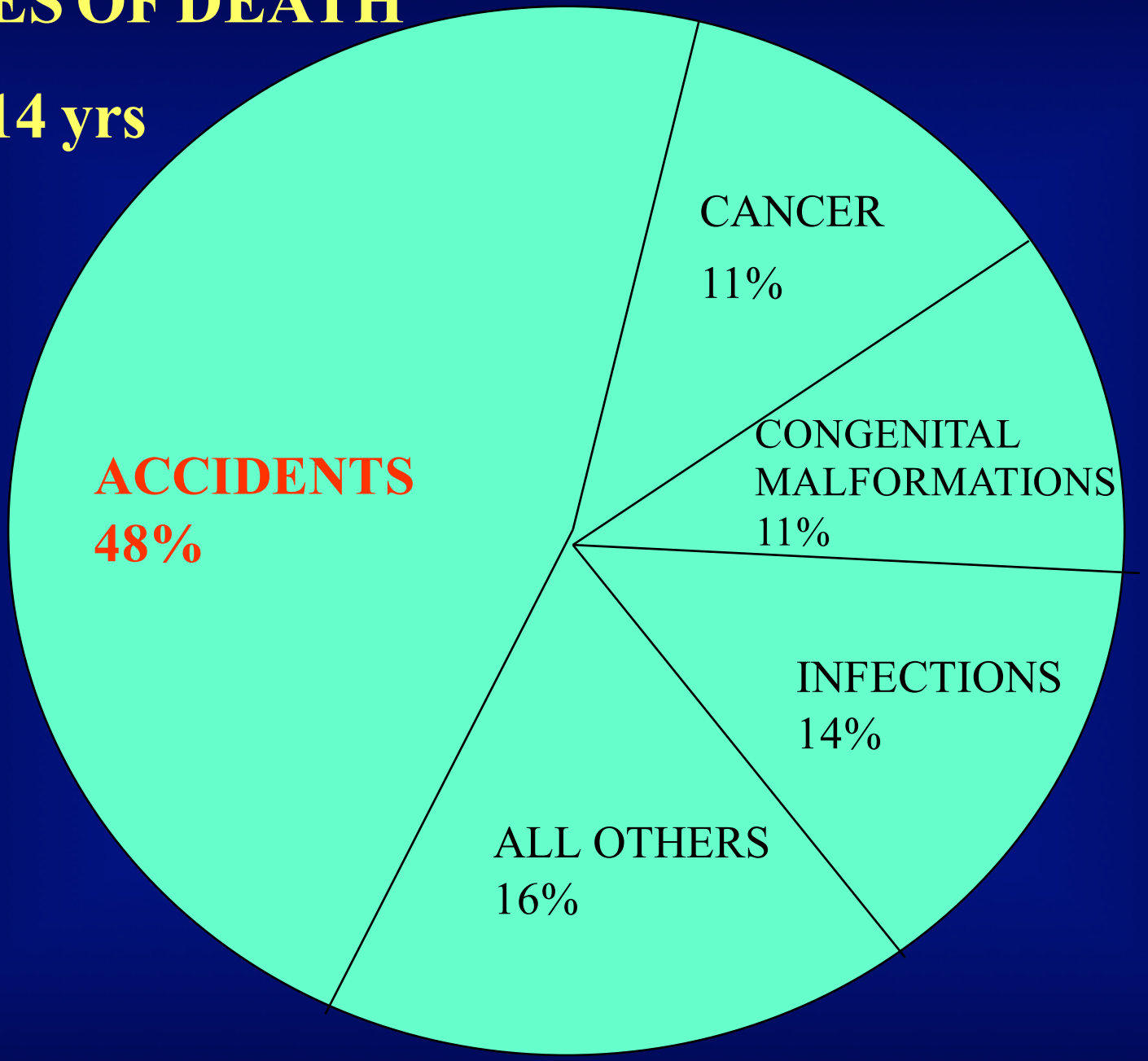

Traumi addominali in età pediatrica

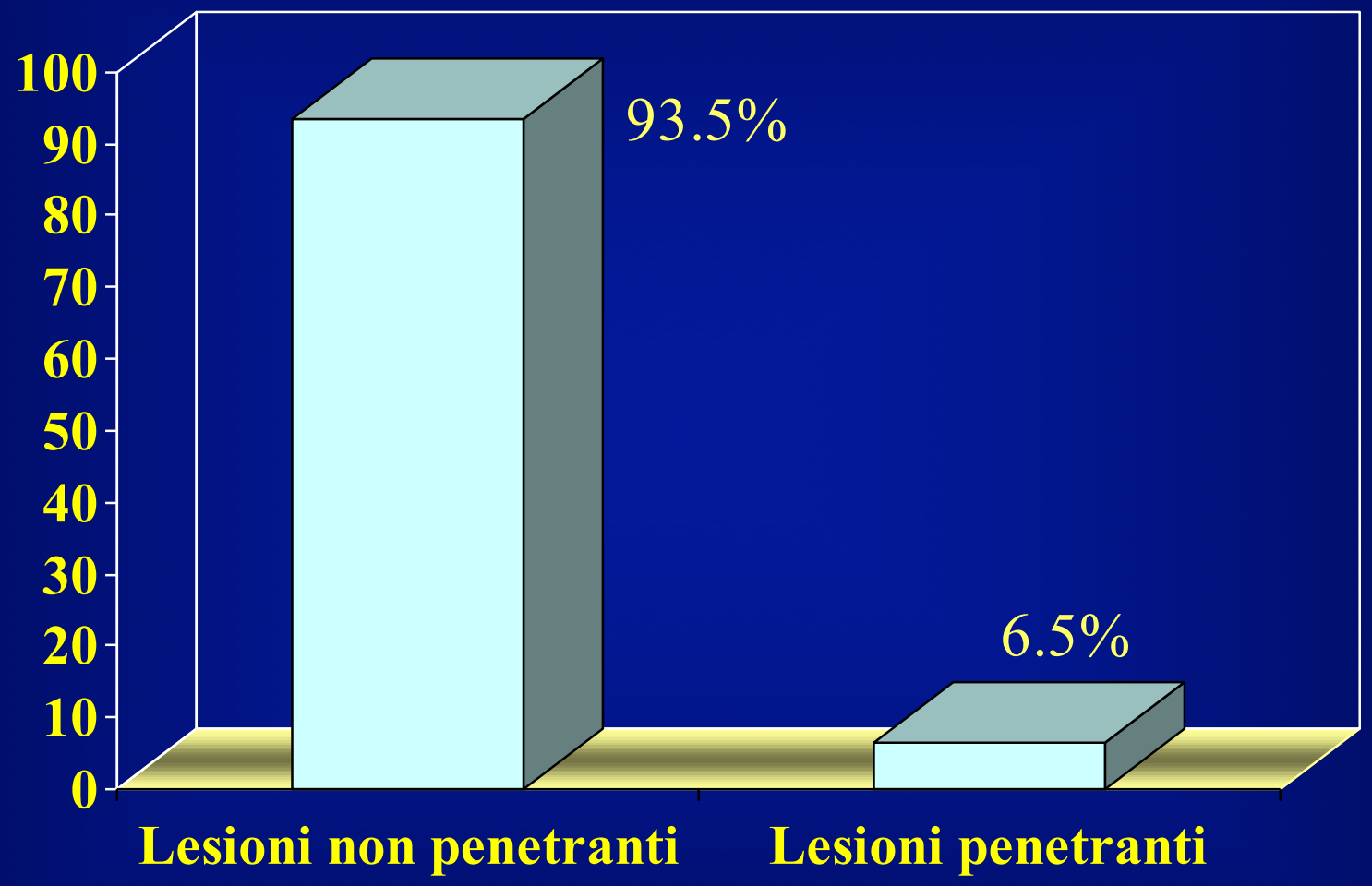

Traumi addominali in età pediatrica

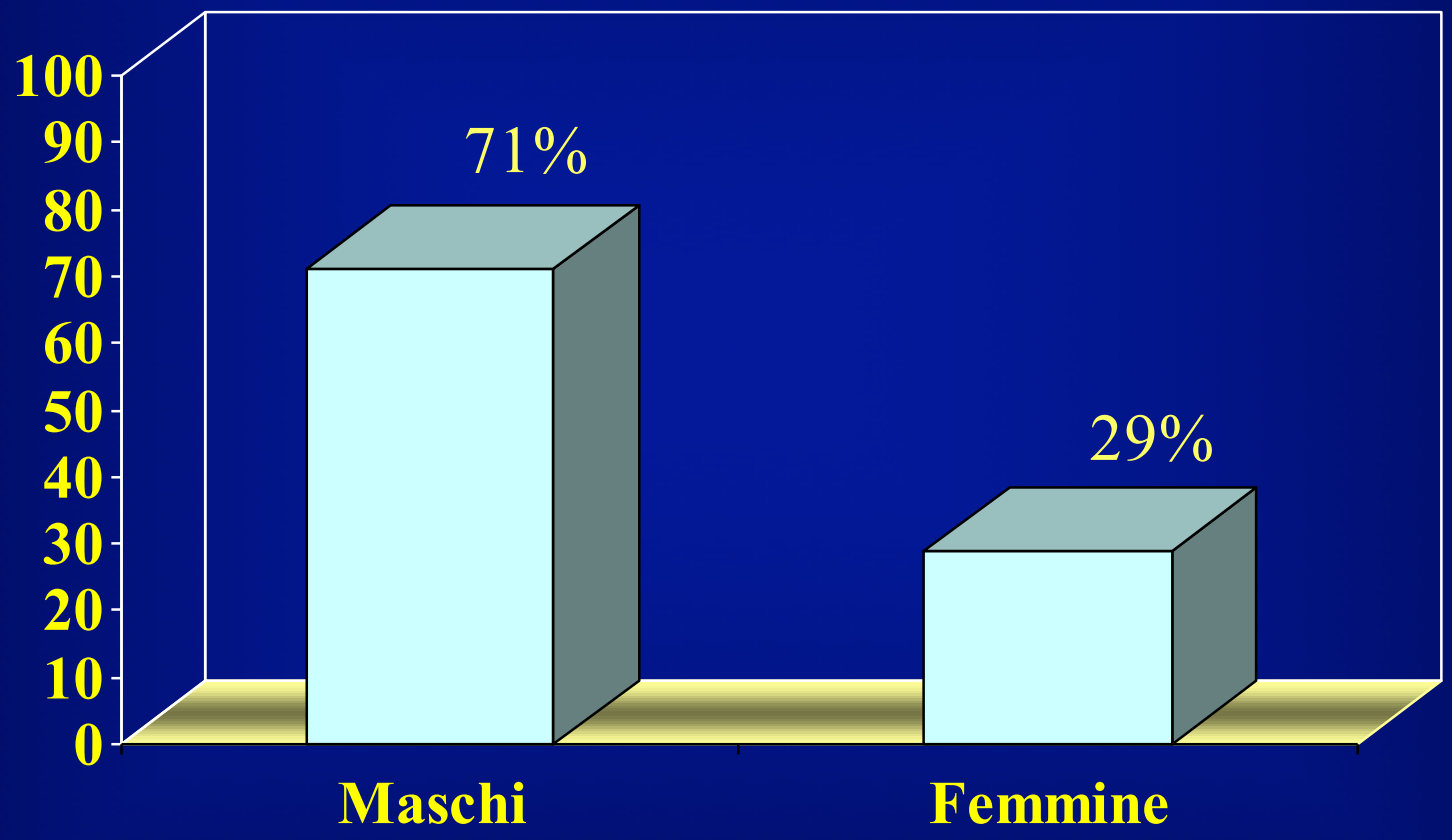

Traumi addominali in età pediatrica

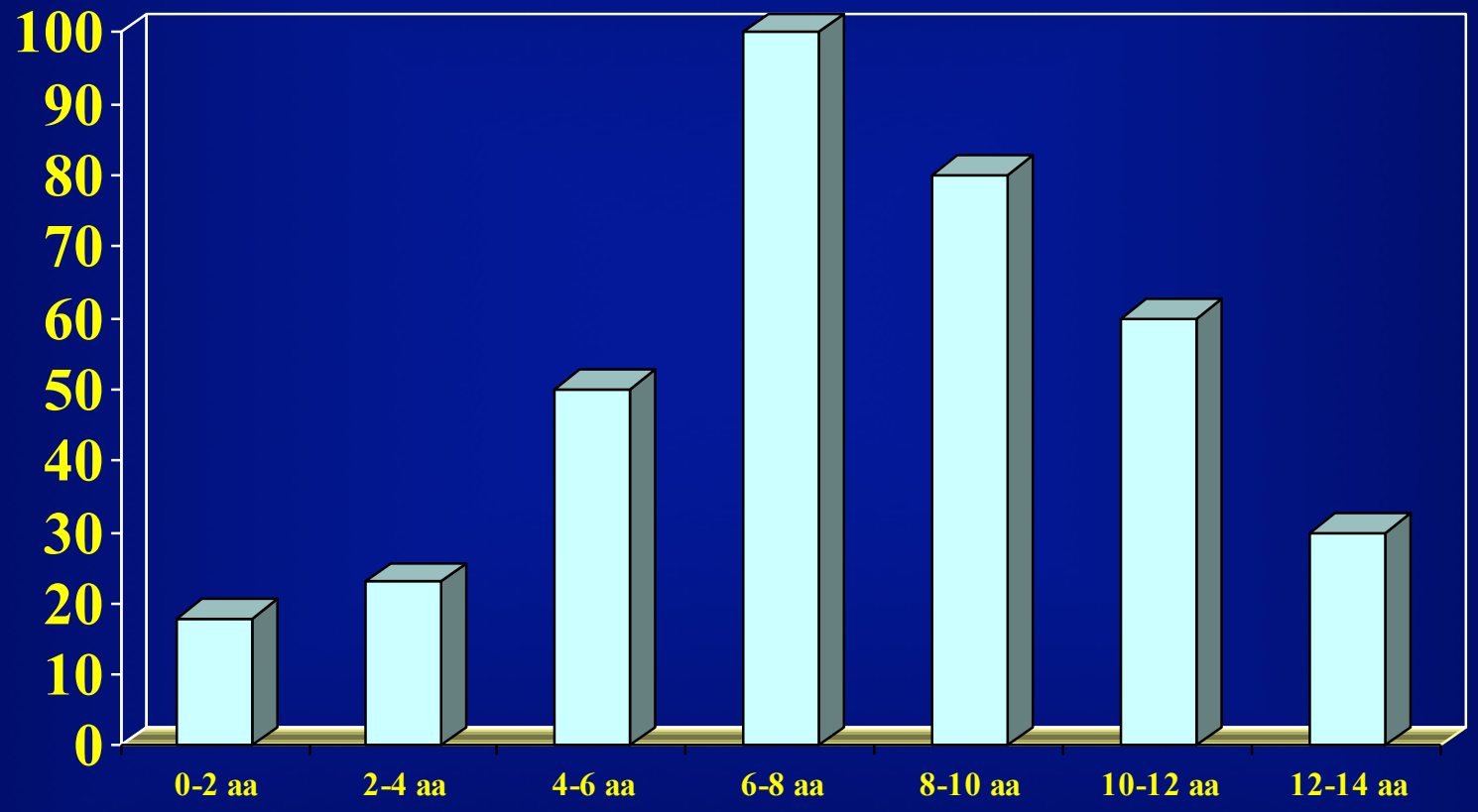

ETA' IN ANNI

TRAUMI ADDOMINALI IN ETA' PEDIATRICA

CAUSE PIU' FREQUENTI

- INCIDENTE STRADALE
- CADUTA DALLA BICICLETTA
- CADUTA DALL'ALTO
- ATTIVITA' SPORTIVA

TRAUMI ADDOMINALI IN ETA' PEDIATRICA

AUMENTATA SUSCETTIBILITA' ALLA LESIONE

- Organi solidi relativamente più grandi
- Muscolatura addominale meno sviluppata
- Gabbia toracica elastica e arco costale più alto
- Fegato e milza anteriori

TRAUMI ADDOMINALI IN ETA' PEDIATRICA

COSA FARE ?

CURE DOMICILIARI

INVIO AL PS

INVIO D'URGENZA AL PS

Traumi Addominali Chiusi

VALUTAZIONE INIZIALE

- **ANAMNESI**
- **ES. OBIETTIVO**
- **PARAMETRI BIOUMORALI** (P.A., F.C., T°, EMOCROMO, GOT, GPT, BILIRUB., AMY, ES. URINE)
- **ES. RX-GRAFICO DIRETTO ADDOME**
- **(PARACENTESI)**

DIAGNOSTICA PER IMMAGINI
nel paziente emodinamicamente stabile

- **ECOTOMOGRAFIA (± m.d.c.)**
- **TAC / RMN**
- (SCINTIGRAFIA)
- (ARTERIOGRAFIA)

ECOTOMOGRAFIA

"Nello studio iniziale dei traumi addominali, può essere indicata come valido supplemento della scintigrafia e dell'urografia, se non è possibile l'esecuzione della TAC.

E' raccomandata più per seguire la guarigione di un ematoma intraperitoneale che per l'iniziale valutazione del paziente."

Kuhn JP, 1985

ECOTOMOGRAFIA

VANTAGGI

- non invasiva
- facilmente ripetibile
- non necessita di m.d.c.
- non necessita di sedazione
- basso costo

SVANTAGGI

- meteorismo intestinale
- operatore dipendente

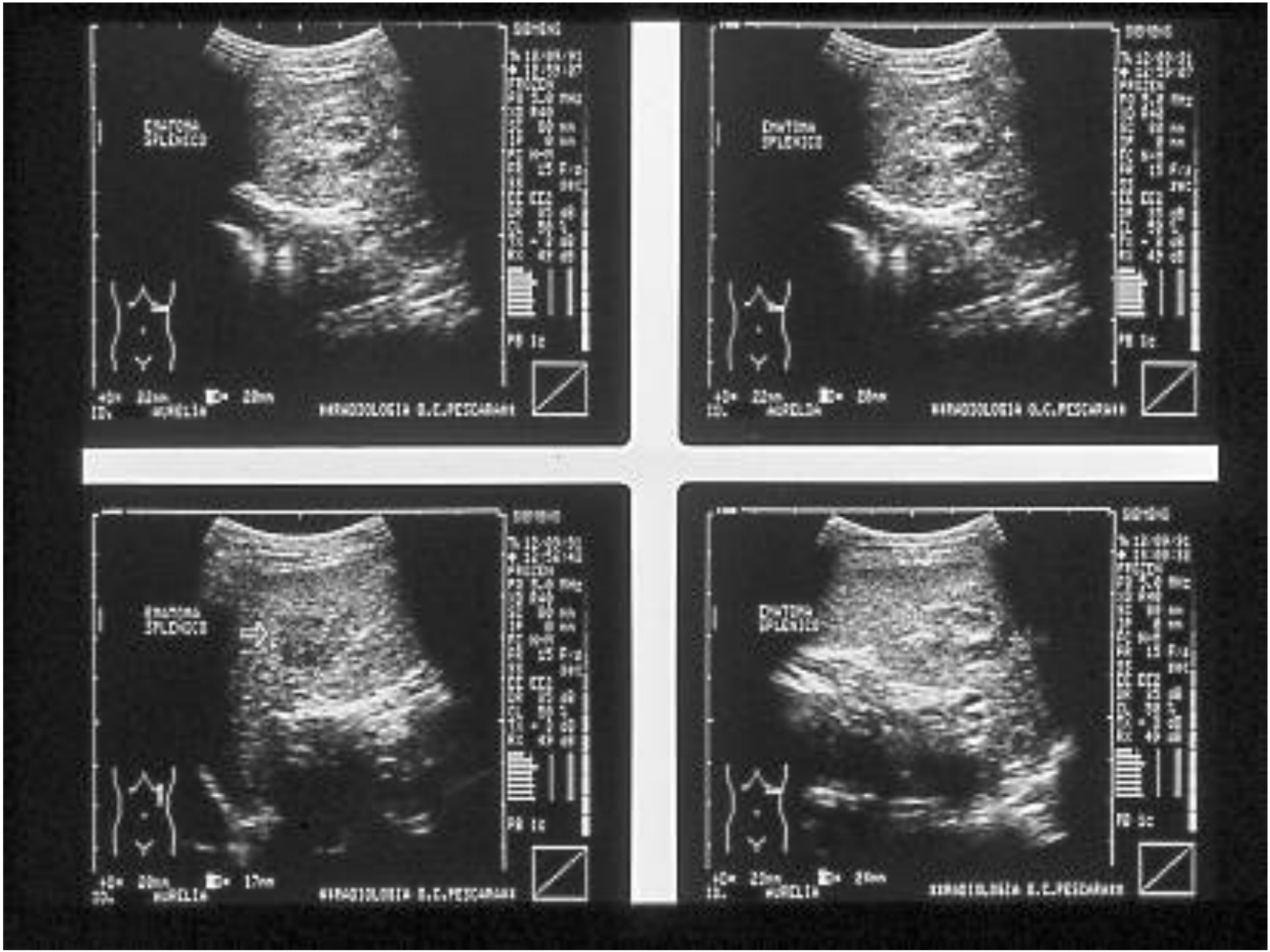
ENFISEMA
SPLENICO
ENFISEMA
SPLENICO
ENFISEMA
SPLENICO
ENFISEMA
SPLENICO

ECOTOMOGRAFIA CON M.D.C.

(Esafluoruro di zolfo + fosfolipidi)

VANTAGGI

- ecogenicità del sangue
- gradiente di ecogenicità tra parenchima sano e lesione patologica
- migliore caratterizzazione ecografica della lesione parenchimale

CONTROINDICAZIONI

- no impiego del m.d.c. in pz cardiopatici (?)

TAC addome con m.d.c.

VANTAGGI

- non è organospecifica
- rivela quantità anche minime di sangue intraperitoneale
- valuta l'integrità vascolare di tutti gli organi intra-addominali
- ottimi dettagli anatomici

SVANTAGGI

- richiede collaborazione del pz, altrimenti sedazione o anestesia generale
- irradiazione
- m.d.c. endovenoso necessario

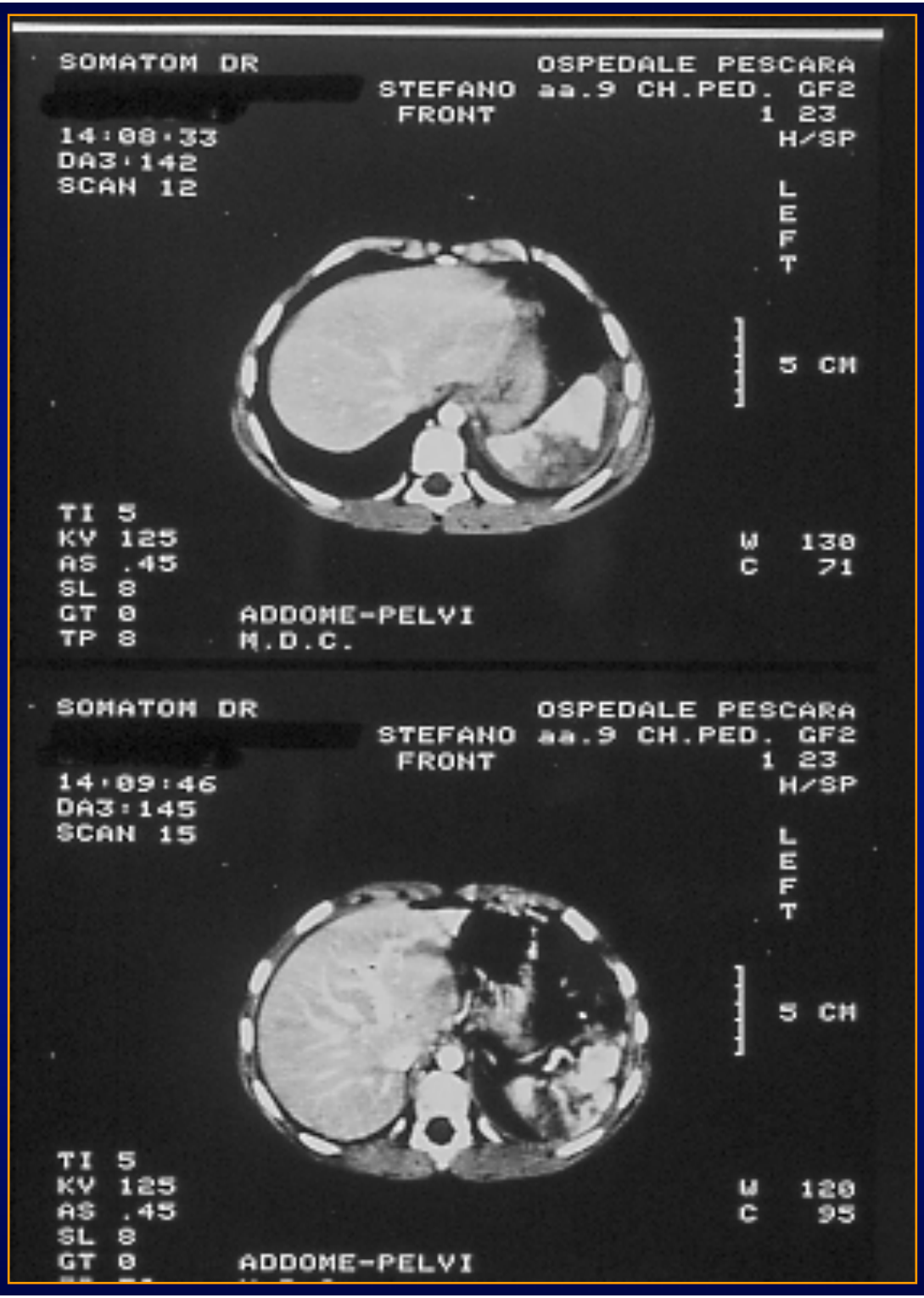
SOMATOM DR
OSPEDALE PESCARA
STEFANO aa.9 CH.PED. GF2
FRONT
1 23
H/SP
14:08:33
DA3:142
SCAN 12
LEFT
5 CM
TI 5
KV 125
AS .45
SL 8
GT 0
TP 8
ADDOME-PELVI
M.D.C.
W 130
C 71
SOMATOM DR
OSPEDALE PESCARA
STEFANO aa.9 CH.PED. GF2
FRONT
1 23
H/SP
14:09:46
DA3:145
SCAN 15
LEFT
5 CM
TI 5
KV 125
AS .45
SL 8
GT 0
ADDOME-PELVI
W 120
C 95

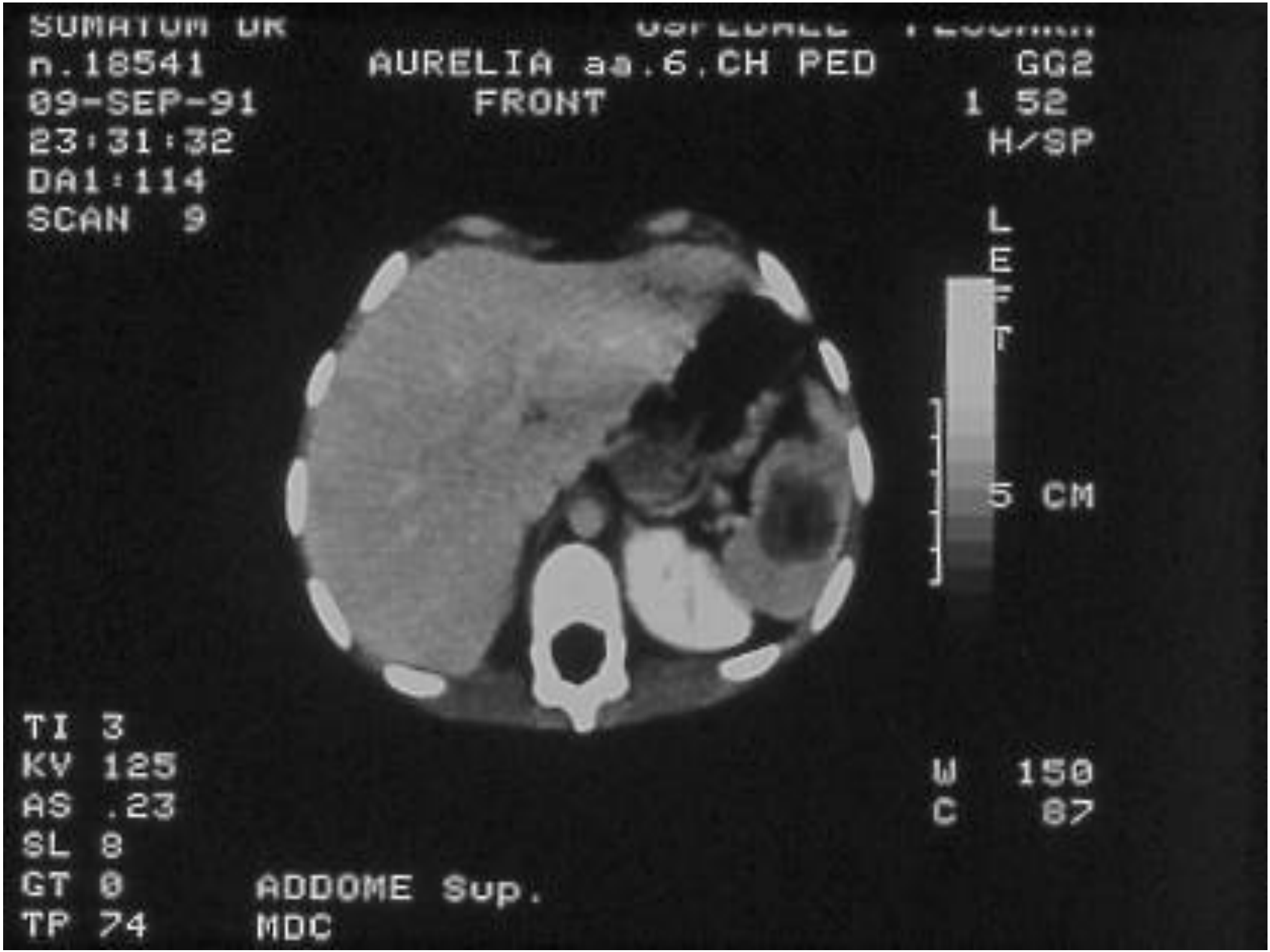
SUMATUM UK
n.18541
09-SEP-91
23:31:32
DA1:114
SCAN 9
AURELIA aa.6.CH PED
FRONT
GG2
1 52
H/SP
L
E
F
T
5 CM
TI 3
KV 125
AS .23
SL 8
GT 0
TP 74
ADDOME Sup.
MDC
W 150
C 87

TRAUMI SPLENICI

TRAUMI SPLENICI

CAUSE PIU' FREQUENTI

- INCIDENTI AUTOMOBILISTICI
- CADUTA DALLA BICICLETTA (BMX)
- ATTIVITÀ SPORTIVE (CONTACT SPORTS)
- CADUTA DALL'ALTO

“ Le lesioni spleniche richiedono l’escissione dell’organo la cui asportazione non produce alcun effetto dannoso, mentre il rischio di un’emorragia è così definitivamente scongiurato.”

Kocher, 1910

“La splenectomia, similmente all’appendicectomia, non rivela nessuna apprezzabile deviazione o deficit nella funzionalità dell’organismo.”

Bendandi, 1954

“ Nel 1953 H. King e H. B. Shumacker – riportando 5 casi di sepsi fulminante post-splenectomia in lattanti operati per sferocitosi – dimostrarono che gli individui splenectomizzati, soprattutto i bambini, risultavano maggiormente sensibili ad infezioni meningo e pneumococciche, anche mortali.”

SINGER (1973), in una revisione di 688 splenectomie per trauma, riporta una incidenza di OPSI dell'1,5%.

Il rischio di morte risulterebbe 58 volte superiore che nella popolazione normale.

LESIONI SPLENICHE POST-TRAUMATICHE

RISCHIO di O.P.S.I.

	BAMBINI	ADULTI
INFEZIONE	4,1 %	1,9%
MORTALITA'	1,8%	1,1%

FUNZIONI SPLENICHE CONOSCIUTE

IMMUNOLOGICA

EMOCATERETICA

EMOPOIETICA

SERBATOIO

REGOLAZIONE CIRCOLAZIONE PORTALE

FUNZIONI SPLENICHE NON BEN DEFINITE

ORMONALE

ANTITUMORALE

TROFICA SULL'ACCRESCIMENTO CORPOREO DEI BAMBINI

AUTOCONTROLLO IN CONDIZIONI D'EMERGENZA

Lesioni spleniche post-traumatiche
Classificazione anatomo-patologica

Contusive	Ematoma centrale
	Ematoma sottocapsulare
Discontinuative	Lesioni polari
	Lesioni centrali
	Lesioni destruenti
	Avulsioni
Ilari	Disinserzione
	Lesioni singole

TERAPIA NON CHIRURGICA

- Monitoraggio (in UTI)
  - Frequenza cardiaca
  - P.A.
  - Frequenza respiratoria
  - Hb / Hct
  - Diuresi oraria
  - T.C.
  - Es. obiettivo addome
- S.N.G.
- N.P.T.
- Emotrasfusioni
- Antibioticoprofilassi
- Anti-H2
- Riposo a letto

TRAUMI SPLENICI

Casistica (1986-2006)

• Pazienti	45
• Età media	11.5 aa
• Maschi	32 (73,17%)
• Femmine	13 (26,83%)

Lesioni spleniche post-traumatiche
TIPI DI LESIONI

- Isolate 33%
- Associate intraddominali 9%
- Associate extraddominali 58%

Lesioni Associate (29 in 45 pz)

• orthopaedic	20	(68,96%)
• pulmonary	7	(24,14%)
• neurologic	5	(17,24%)
• GI tract	2	(10%)
• diaphragmatic	1	(5%)
• renal	1	(5%)

RISULTATI

- **Trattamento conservativo** **40/45 (88%)**
- **Emotrasfusioni (< 25 ml/Kg)** **6/45 (13%)**
- **Trattamento chirurgico** **5/45 (11%) ***

  4 splenectomie

- **Indicazioni t. chirurgico**
  - 3 instabilità emod.
  - 2 pneumoperitoneo

*** 1 Decesso**

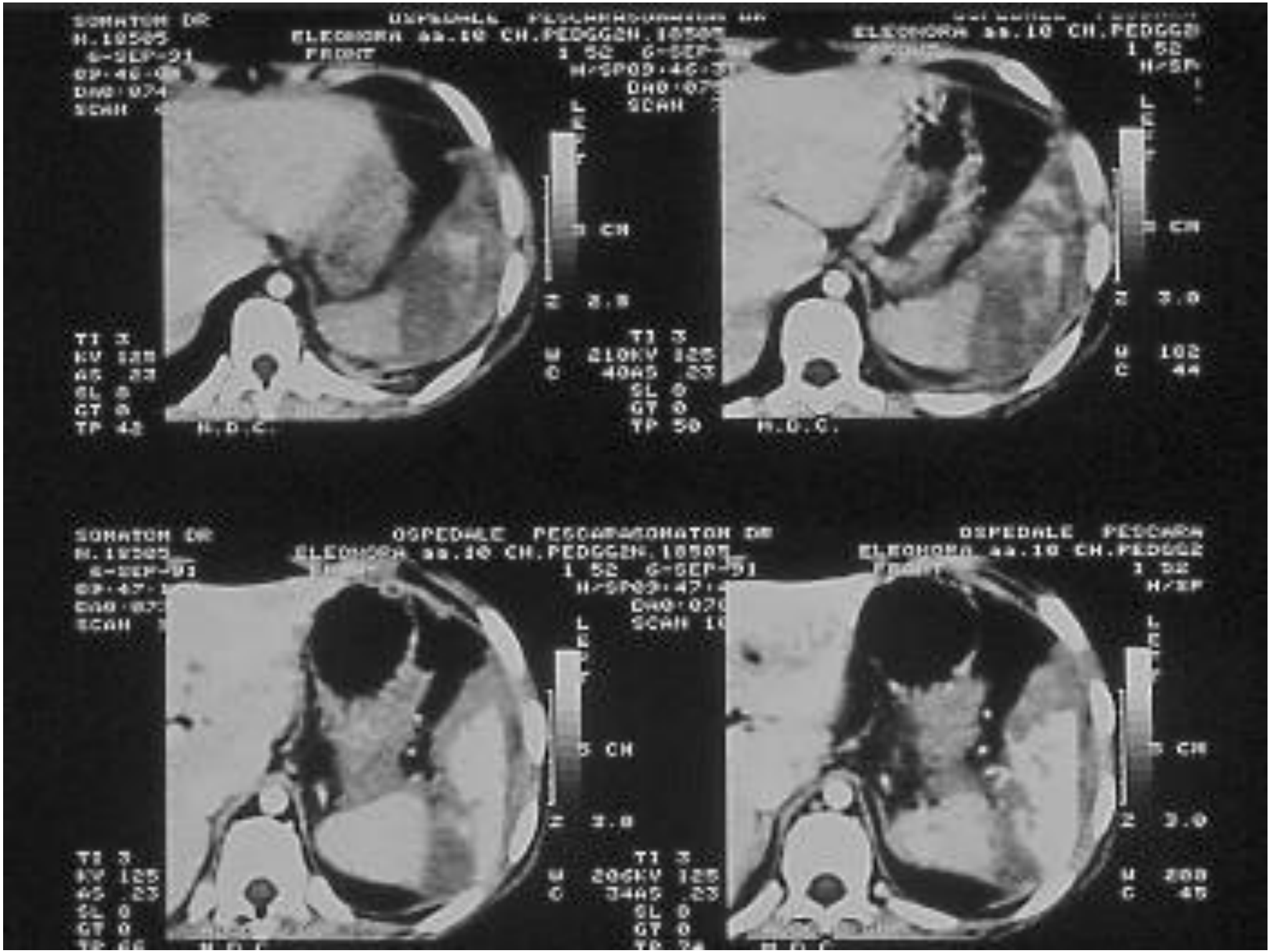
SOMATOM DR
OSPEDALE
ELEONORA aa.10 CH.PEDGGEN.18507
FRONT
1 52 6-SEP-91
T1 3
KV 125
AS .23
SL 0
GT 0
TP 43
H.D.C.
T1 3
210KV 125
40AS .23
SL 0
GT 0
TP 50
H.D.C.
T1 3
KV 125
AS .23
SL 0
GT 0
T1 3
206KV 125
34AS .23
SL 0
GT 0

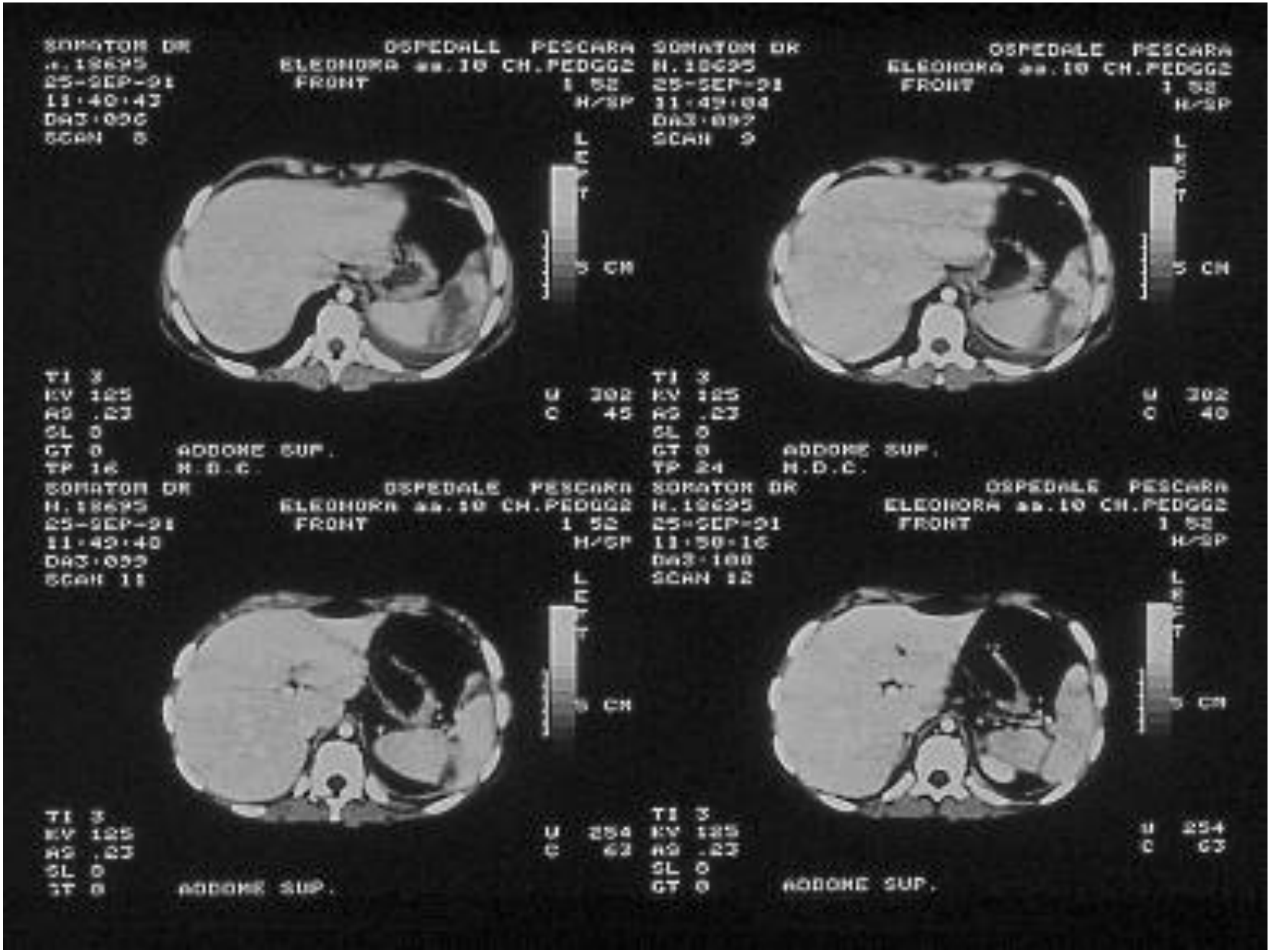
SOMATOM DR
N.18695
25-SEP-91
11:40:43
DA3:056
SCAN 8
OSPEDALE PESCARA
ELEONORA aa.10 CH.PEDGG2
FRONT
1 52
H/SP
LEVEL
5 CM
TI 3
KV 125
AS .23
SL 0
GT 0
TP 16
U 202
C 45
ADDOME SUP.
N.D.C.
SOMATOM DR
N.18695
25-SEP-91
11:49:04
DA3:092
SCAN 9
OSPEDALE PESCARA
ELEONORA aa.10 CH.PEDGG2
FRONT
1 52
H/SP
LEVEL
5 CM
TI 3
KV 125
AS .23
SL 0
GT 0
TP 24
U 202
C 40
ADDOME SUP.
N.D.C.
SOMATOM DR
N.18695
25-SEP-91
11:49:40
DA3:099
SCAN 11
OSPEDALE PESCARA
ELEONORA aa.10 CH.PEDGG2
FRONT
1 52
H/SP
LEVEL
5 CM
TI 3
KV 125
AS .23
SL 0
GT 0
U 254
C 62
ADDOME SUP.
SOMATOM DR
N.18695
25-SEP-91
11:50:16
DA3:100
SCAN 12
OSPEDALE PESCARA
ELEONORA aa.10 CH.PEDGG2
FRONT
1 52
H/SP
LEVEL
5 CM
TI 3
KV 125
AS .23
SL 0
GT 0
U 254
C 63
ADDOME SUP.

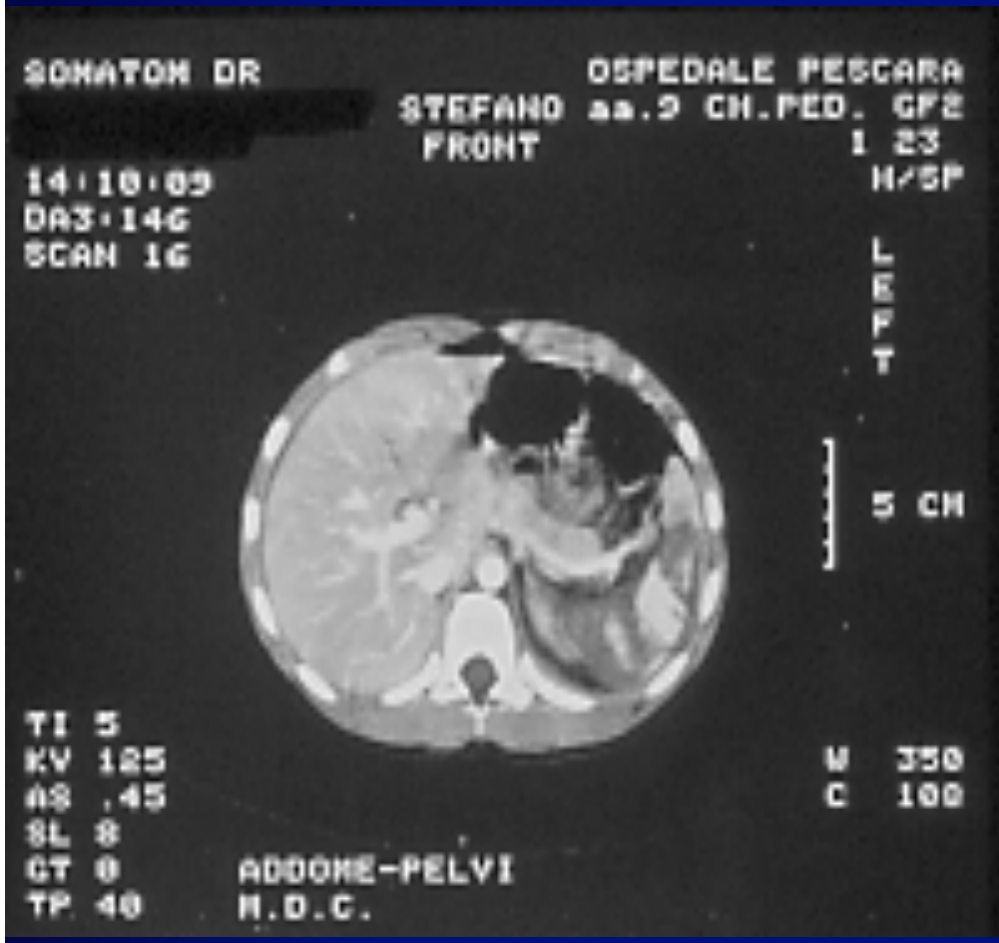
SOMATOM DR
OSPEDALE PESCARA
STEFANO aa.9 CH.PED. GF2
FRONT
1 23
H/SP
14:10:09
DA3:146
SCAN 16
LEFT
5 CH
TI 5
KV 125
AS .45
SL 8
GT 0
TP 40
W 350
C 100
ADDOME-PELVI
M.D.C.

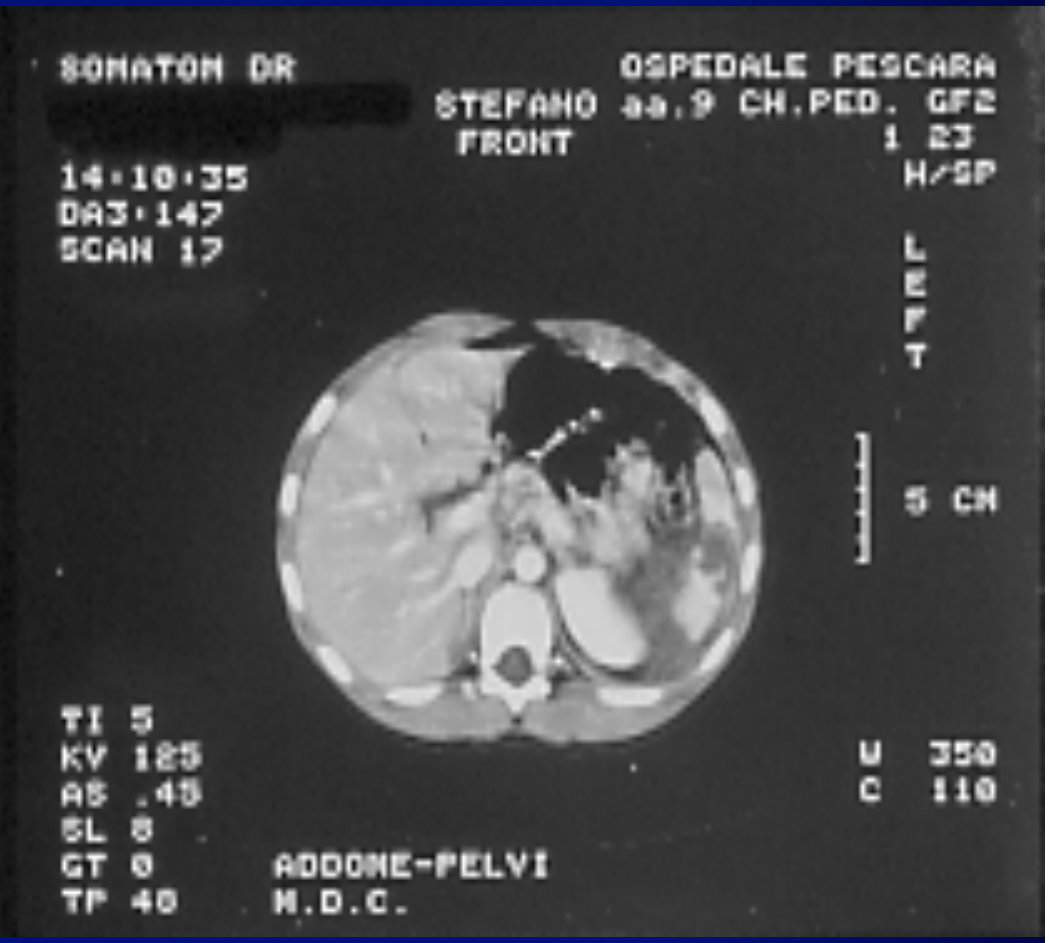
SOMATOM DR
OSPEDALE PESCARA
STEFANO aa.9 CH.PED. GF2
FRONT
1 23
H/SP
14:10:35
DA3:147
SCAN 17
LEFT
5 CH
TI 5
KV 125
AS .45
SL 8
GT 0
TP 40
W 350
C 110
ADDOME-PELVI
M.D.C.

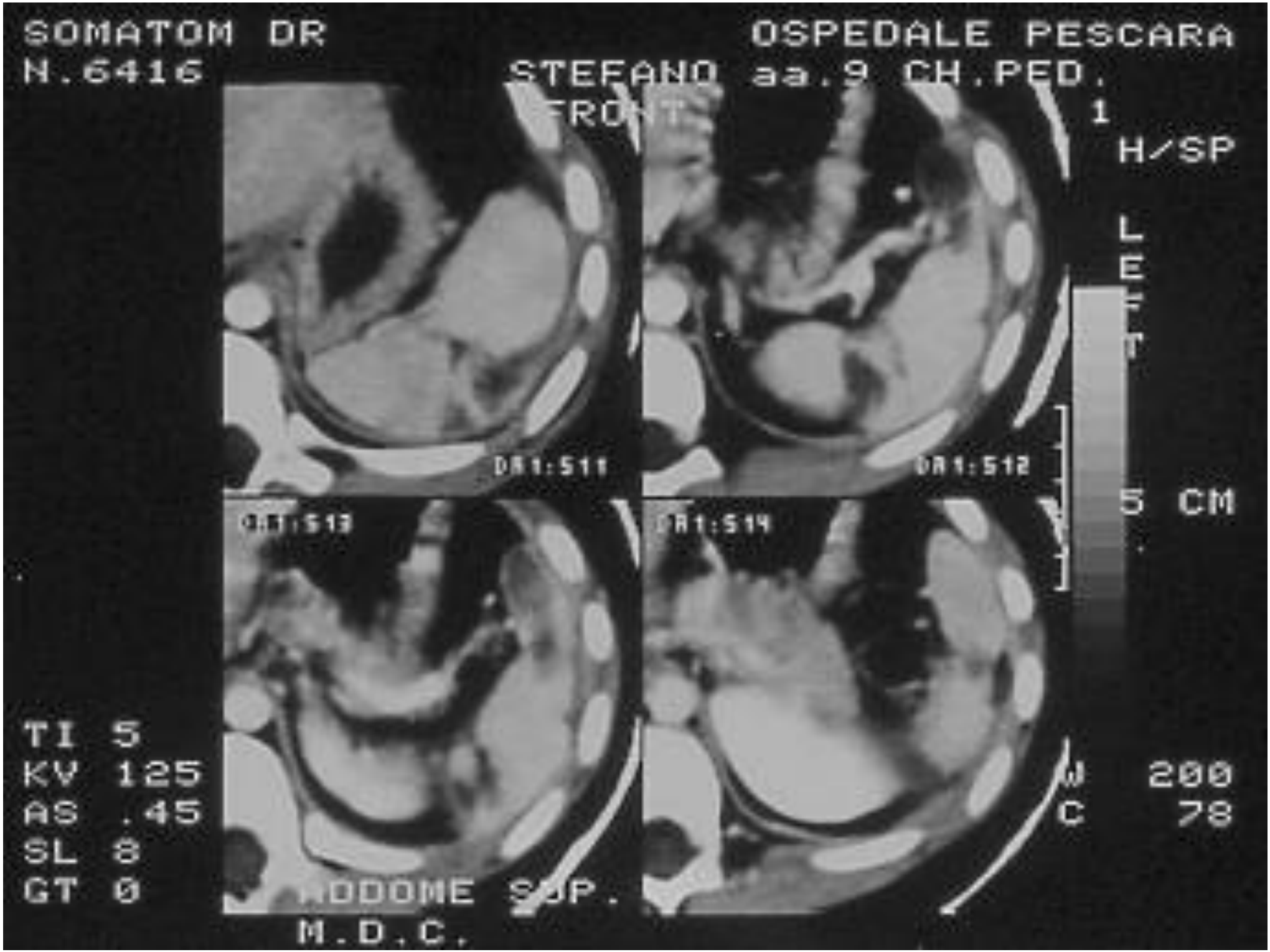
SOMATOM DR
N.6416
OSPEDALE PESCARA
STEFANO aa.9 CH.PED.
FRONT
1
H/SP
LEFT
5 CM
DA1:S11
DA1:S12
DA1:S13
DA1:S14
TI 5
KV 125
AS .45
SL 8
GT 0
W 200
C 78
NODOME SUP.
M.D.C.

Terapia non chirurgica dei traumi splenici

Prerequisiti essenziali

24 h / 24 h

- **Unità di terapia intensiva**
- **Sangue disponibile per emotrasfusioni**
- **Sala operatoria ed équipe chirurgica**
- **Servizio T.A.C.**

CONCLUSIONI

- Con la moderna diagnostica per immagini è sempre possibile fare diagnosi certa di lesione splenica

- Il trattamento non chirurgico, nei casi attentamente selezionati, permette la guarigione completa nella grande maggioranza dei pazienti (87,8% della nostra casistica)

- Tale tipo di trattamento, se correttamente eseguito, risulta esente da rischi e complicanze

P. Olsen

PECULIARITÀ ANATOMICHE DELLA MILZA

- Arterie terminali a decorso trasversale
- Piani di separazione avascolari
- Frequenza maggiore di lesioni trasversali

Lesioni spleniche post-traumatiche
Terapia chirurgica conservativa

Non resettiva

- Tamponamento
- Legatura a. splenica
- Raffia semplice o rinforzata da omento, spugna di fibrina e gelatina, spugna di fibrina, colla di fibrina, cellulosa rigenerata ed ossidata, monomero di cianacrilato, collagene monocristallino

Resettiva

- Resezione cuneiforme
- Resezione polare o bipolare
- Emisplenectomia
- Autotrapianto di milza
- Resezione segmentaria

Strumentale

- Elettrocoagulazione
- Laser
- Bisturi ad ultrasuoni

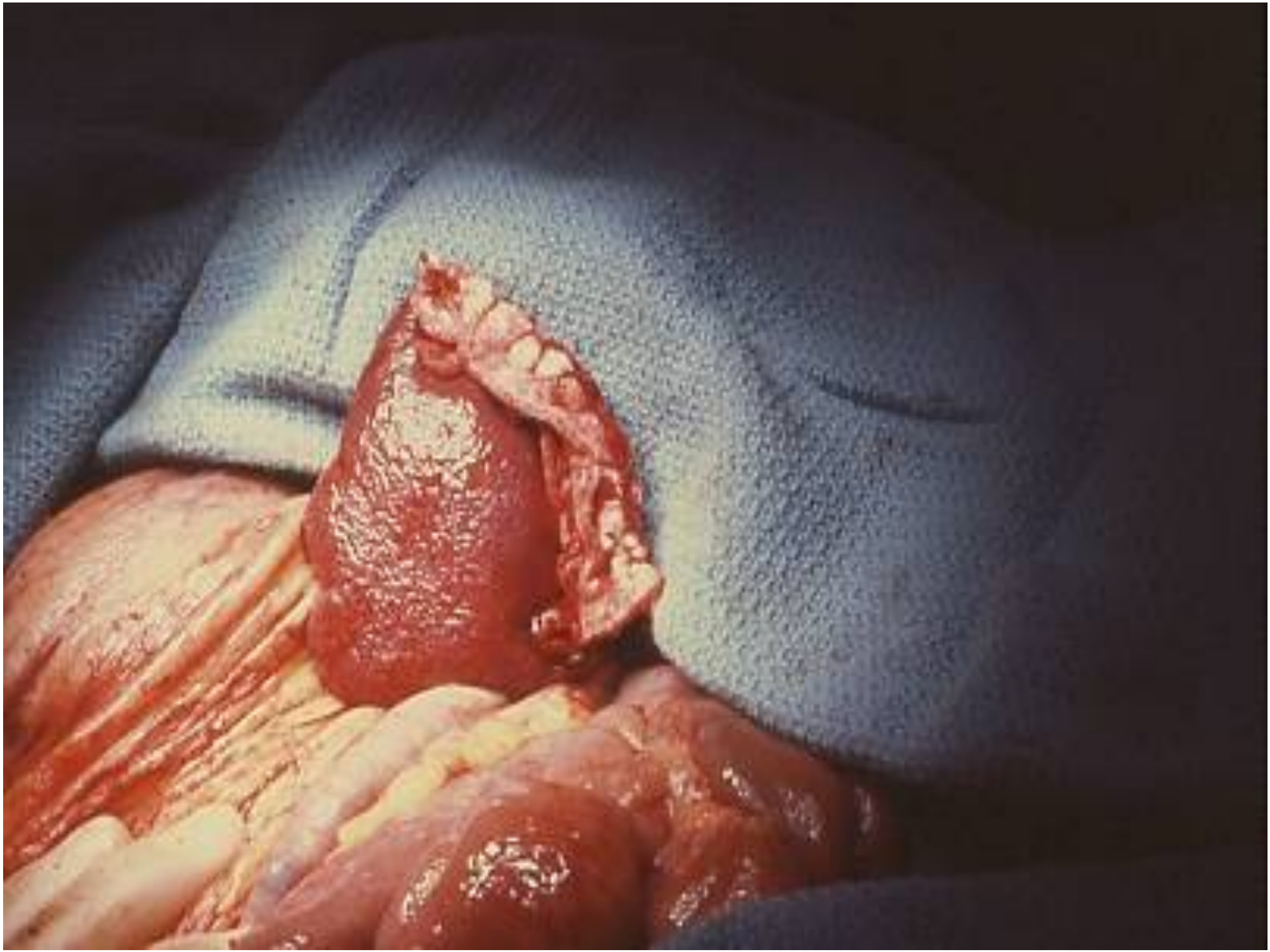

TRAUMI EPATICI

“Il trattamento selettivo non operatorio è basato sull’esperienza che il 45%* dei pz operati per traumi epatici chiusi richiede il solo drenaggio di lacerazioni non sanguinanti”

Trunkey DD et al. “Management of liver trauma, in **811** consecutive patients”
Ann Surg 179: 722, 1974

“Non operative management of liver injuries is often successful in children but it is more hazardous than that of splenic injuries”

Sjovall A., Hirsch K., 1997

“Il trattamento non operatorio dei traumi epatici dovrebbe essere attuato in centri con strutture e personale adeguati a monitorizzare i pazienti con precisione durante il periodo critico. Come con le lesioni spleniche, la necessità dell’intervento chirurgico non dovrebbe essere trascurata se le condizioni del paziente si deteriorano.”

Eichelberger e Randolph 1985

Terapia non chirurgica dei traumi epatici

PREREQUISITI ESSENZIALI

24 h / 24 h

- Unità di terapia intensiva
- Sangue disponibile per emotrasfusioni
- Sala operatoria ed équipe chirurgica
- Servizio T.A.C.

Hepatic Injury Scale

grado *		descrizione della lesione
I	Ematoma	subcapsulare, non espansivo, < 10% della superficie
	Lacerazione	lesione capsulare, non sanguinante, < 1cm di profondità
II	Ematoma	subcapsulare, non espansivo, 10-50% superficie, intraparenchimale, non espansivo, <2 cm diametro
	Lacerazione	l. capsulare, sanguinante, 1-3 cm profondità, < 10 cm lungh.
III	Ematoma	subcaspulare, > 50% superficie o espansivo; ematoma sottocapsulare rotto o > 2 cm o espansivo
	Lacerazione	profondità > 3 cm
IV	Ematoma	intraparenchimale rotto con sanguinamento attivo
	Lacerazione	rottura parenchimale coinvolgente il 25-50% di un lobo
V	Lacerazione	rottura parenchimale > 50% lobo epatico
	Vascolare	danno venoso iuxtaepatico (vena cava retroepatica, vene epatiche maggiori)
VI	Vascolare	avulsione epatica

* Aumentare di I grado per lesioni multiple dello stesso organo

Traumi Epatici
VALUTAZIONE INIZIALE

- Anamnesi
- Es. obiettivo
- Parametri bioumorali
- Es. Rx-grafico diretto addome
- Eco addome – TAC
- (paracentesi)

Terapia non operatoria

- **Monitoraggio**
  (in UTI)

  Frequenza cardiaca
  P.A.
  Frequenza respiratoria
  Hb / Hct
  Diuresi oraria
  T.C.
  Es. obiettivo addome

- S.N.G.
- N.P.T.
- Antibioticoprofilassi
- Anti-H2

Traumi Epatici Chiusi
(1986 – 2006)

cause	n° casi
• Incidenti stradali	14
• cadute accidentali	8
• cadute dall'alto	6*
• schiacciamento	3
• parto distocico	1
	32

* 1 pz con lesione penetrante

VALUTAZIONE INIZIALE
(entro 6 h dal trauma)

- Es. laboratorio Hb 7,2 - 15,1 g (media 12.4)
  AST 72 - 2621 U/L (m. 502)
  ALT 104 - 2119 U/L (m. 461)

- Rx addome 1 pneumoperitoneo
- Eco (27/31) 12 emoperitoneo

Nonoperative management of BHT
Associated lesions (32 in 19 pts)

• orthopaedic	14	(41,38%)
• thoracic	4	(13,8%)
• neurologic	6	(17,24%)
• renal	3	(10,34%)
• splenic	1	(3,45%)
• GI tract	1	(3,45 %)
• brachial plexus	1	(3,45 %)
• pancreatic	2	(6,9%)

Terapia non operatoria

RISULTATI

- Emotrasfusioni (< 25 ml/Kg) 5 / 32 (15,6%)
- Laparotomia differita 1
- Per lesioni isolate Riposo a letto 7-10 g

  Degenza 12-15 g

Terapia non operatoria
FOLLOW UP

• Ecografia	1-3-6 mesi
• TAC (non di routine)	1 mese
• Attività fisica ridotta	1 mese
• Attività sportiva	3 mesi

Traumi Epatici

SEVERITY OF THE LESIONS AND OUTCOME

grade	n° cases	%	nonop. treatm.	operated
I	2	7,1	2	-
II	11	32	11	-
III	12	36	9	3
IV	5	17,8	5	-
V	2	7,1	1	1
VI	-	-	-	-
	32	100	28	4

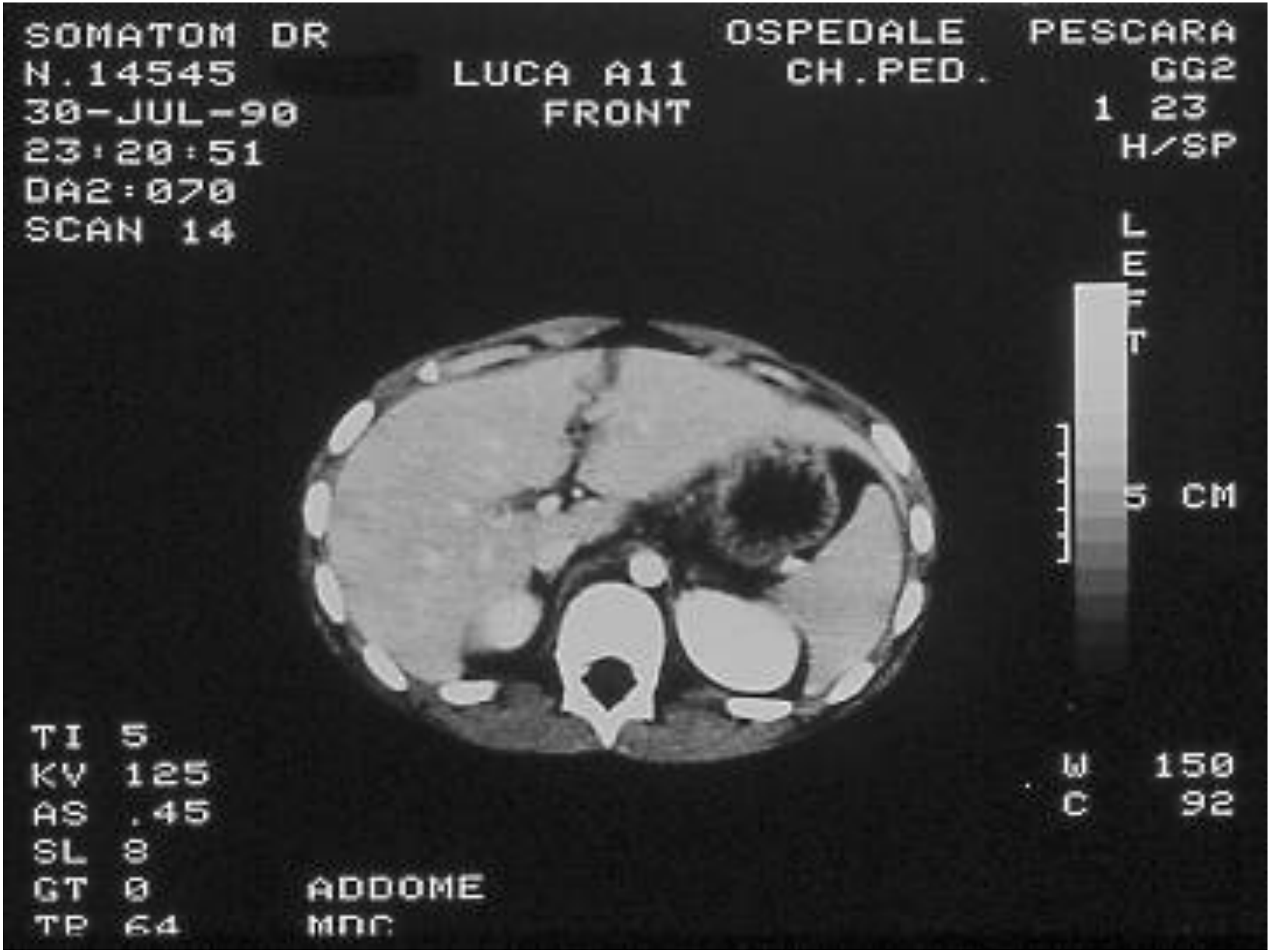
SOMATOM DR
N.14545
30-JUL-90
23:20:51
DA2:070
SCAN 14
LUCA A11
FRONT
OSPEDALE
CH.PED.
PESCARA
GG2
1 23
H/SP
LEFT
5 CM
TI 5
KV 125
AS .45
SL 8
GT 0
TP 64
ADDOME
MDC
W 150
C 92

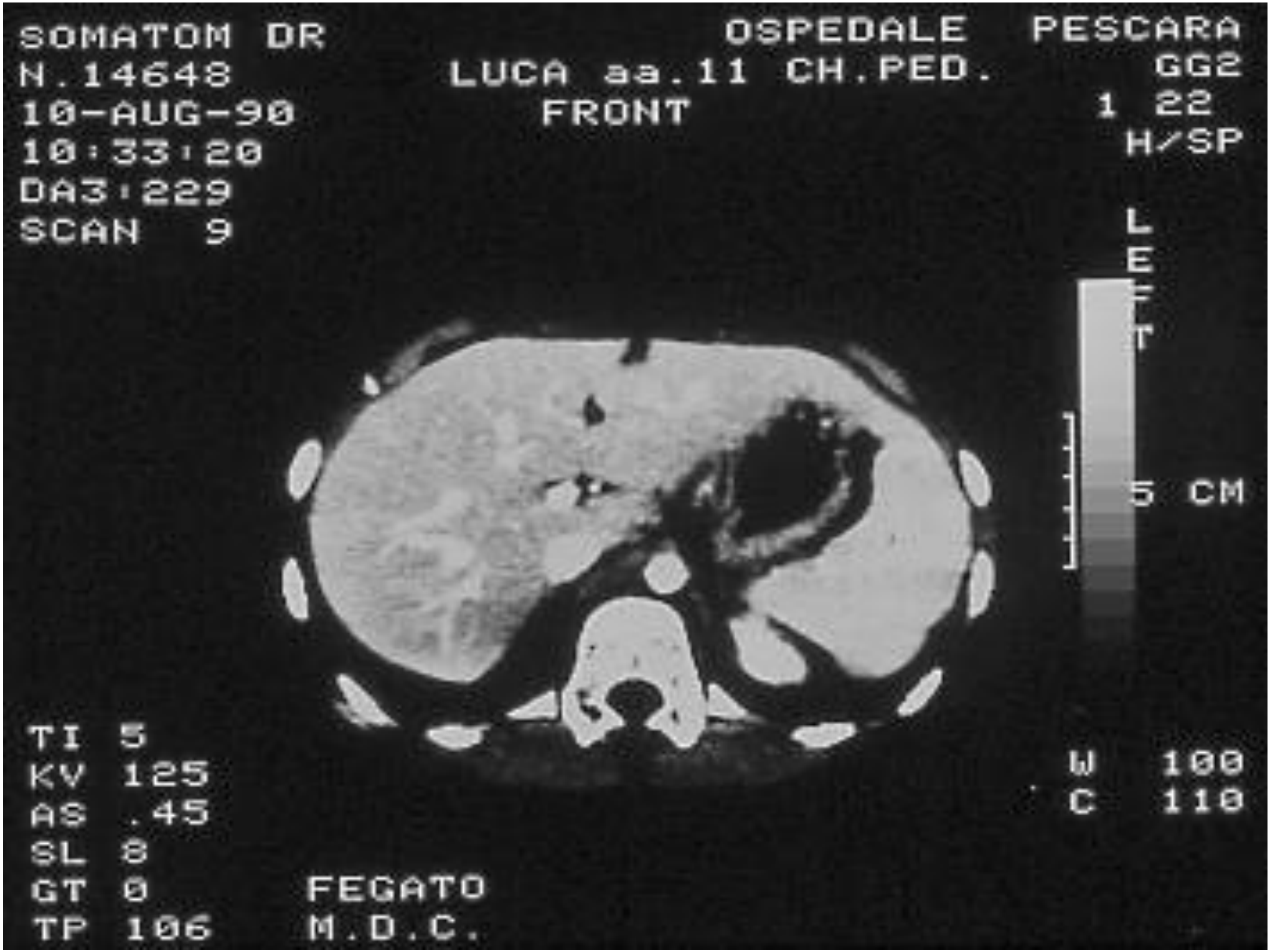
SOMATOM DR
N.14648
10-AUG-90
10:33:20
DA3:229
SCAN 9
OSPEDALE PESCARA
LUCA aa.11 CH.PED.
FRONT
GG2
1 22
H/SP
L
E
F
T
5 CM
TI 5
KV 125
AS .45
SL 8
GT 0
TP 106
FEGATO
M.D.C.
W 100
C 110

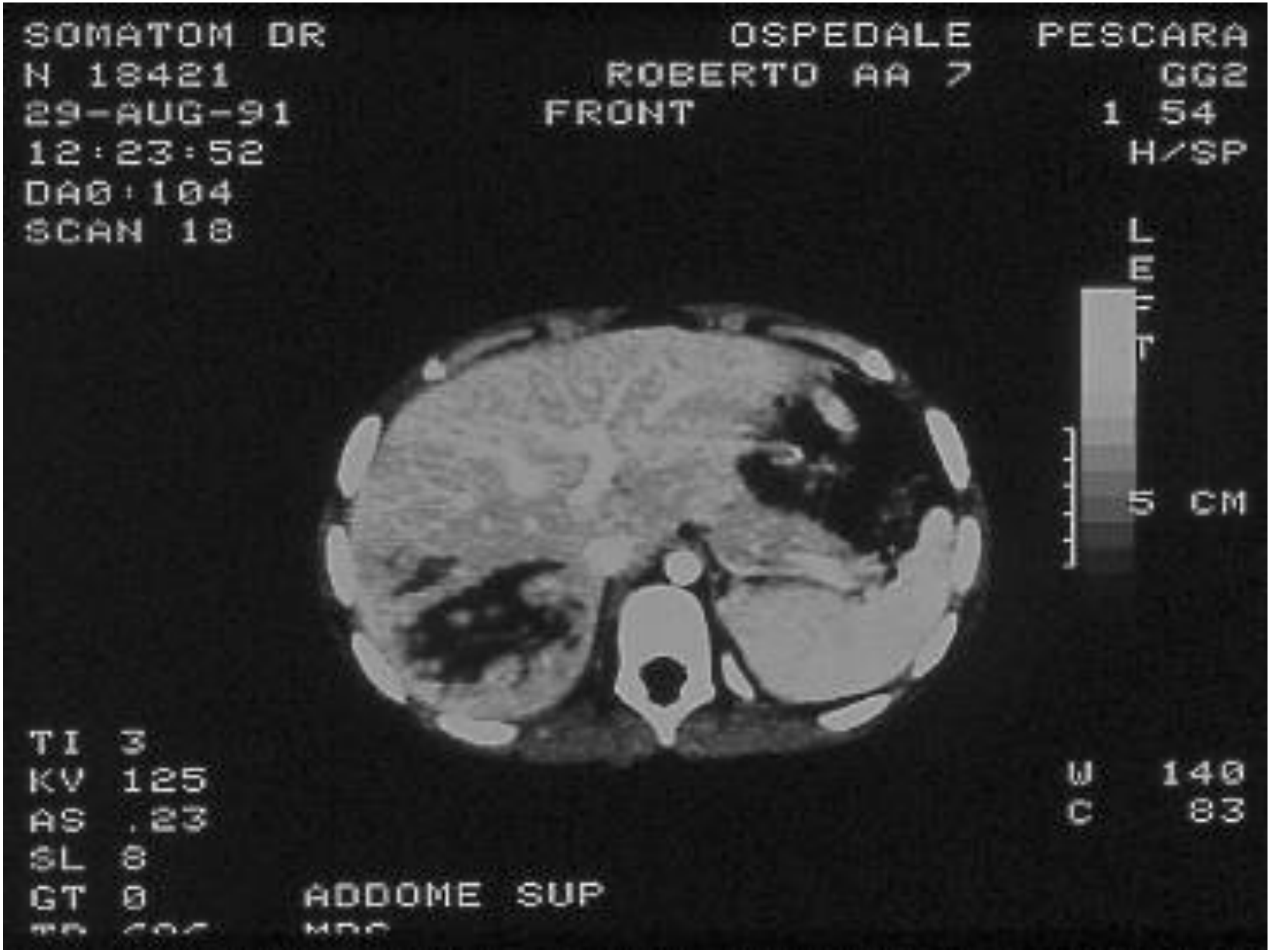
SOMATOM DR
N 18421
29-AUG-91
12:23:52
DA0:104
SCAN 18
OSPEDALE
ROBERTO AA 7
FRONT
PESCARA
GG2
1 54
H/SP
L
E
F
T
5 CM
TI 3
KV 125
AS .23
SL 8
GT 0
ADDOME SUP
W 140
C 83

18839
9-OCT-91
0:47:40
A1:583
CAN 6
ROBERTO aa 7
FRONT
TI 5

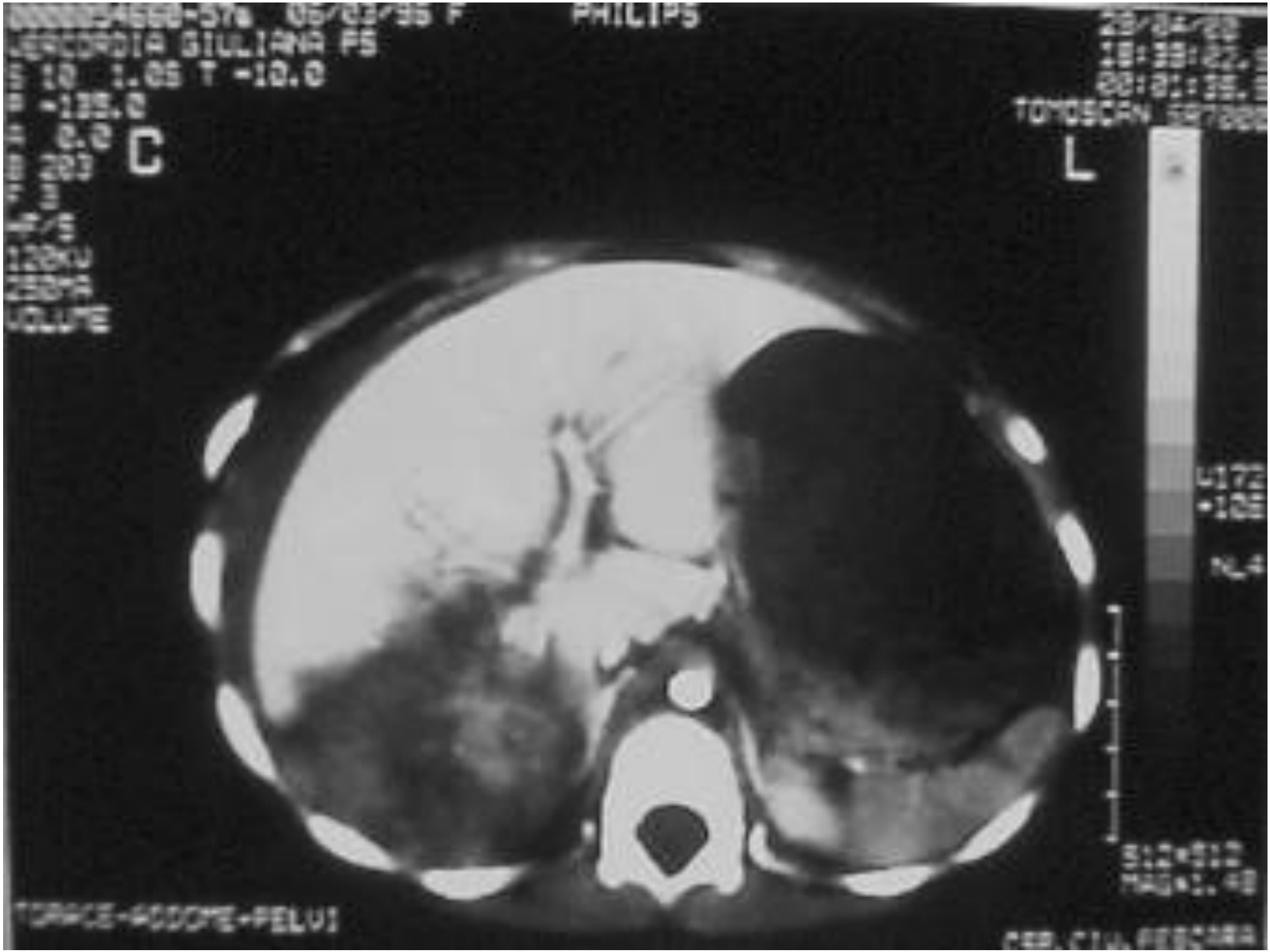
PHILIPS
C
L
TORACE+ADDOME+PELVI

FEGATO
1.61 CM
PAT: VERCOICH, GIULIANA
O.C. PESCARA ANNO 2000
06-07--24460
OP:
12:45
F/7/1

T. non operatoria Traumi Epatici

ARGOMENTI CONTRO

1 Necessità maggiore di emotrasfusioni (aumentato rischio di epatite e AIDS)

2 Mancata diagnosi di lesioni associate intraddominali (perforaz. intest.)

3 Allungamento del tempo di ricovero (sia in UTI sia in reparto)

4 Maggior rischio di morbidità precoce (ematomi infetti, emobilia, peritonite biliare) o tardiva (cisti post-traumatica) e mortalità

Trattamento non operatorio dei traumi epatici

U. O. Chirurgia Pediatrica - Pescara

1. Necessità di trasfusioni in 5/32 pz (15.6%)
2. Elevata sensibilità della TAC nell'identificazione delle lesioni associate
3. Nel caso di lesioni epatiche isolate degenza in UTI 24-48h non tassativa, ospedalizzazione 12-15 gg
4. Nessuna morbidità precoce né tardiva, nessuna mortalità

TRAUMA ADDOMINALE CHIUSO

Pz instabile
Pneumoperitoneo

Pz stabile

Trauma "minore"

Sospetto di lesione intra-addominale

Osservazione
(esami+ ultrasonografia)

TAC

Peggioram.

Osservazione "armata" (UTI)

Peggioramento

Stabile

Laparotomia

Terapia non operatoria

GRAZIE PER LA
CORTESE
ATTENZIONE
CHIRURGIA PEDIATRICA
La Chirurgia Pediatrica del Salento
ASL LECCE

TRAUMA ADDOMINALE CHIUSO

Pz instabile
Pneumoperitoneo

Pz stabile

Trauma “minore”

Sospetto di lesione intra-addominale

Osservazione
(esami+ ultrasonografia)

TC

Peggioram.

Osservazione “armata” (UTI)

Peggioramento

Stabile

Laparotomia

Terapia non operatoria

Advanced Trauma Life Support (ATLS)

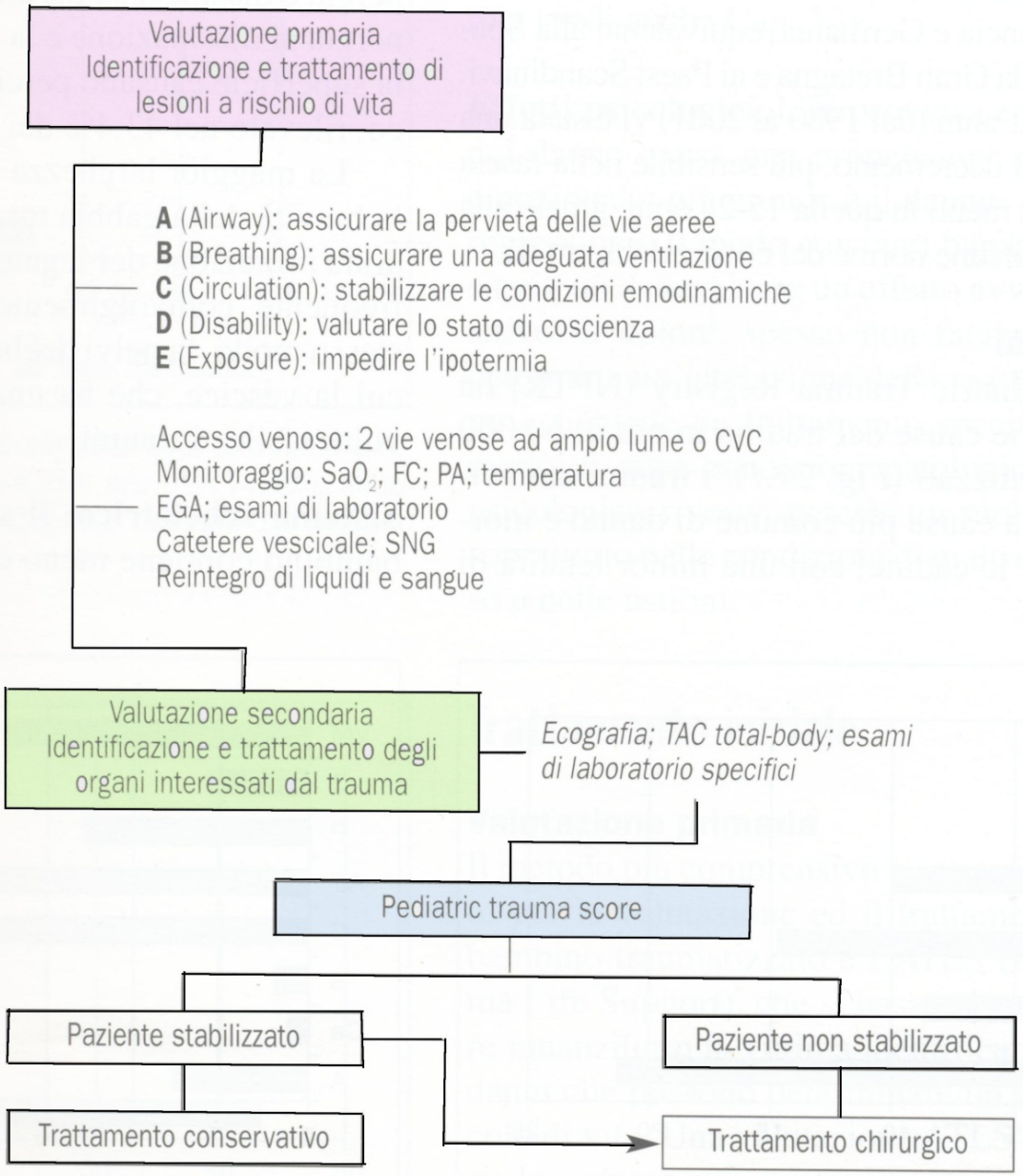

VALUTAZIONE INIZIALE

- ANAMNESI
- ES. OBIETTIVO
- PARAMETRI BIOUMORALI
- ES. RX-GRAFICO DIRETTO ADDOME
- (PARACENTESI)

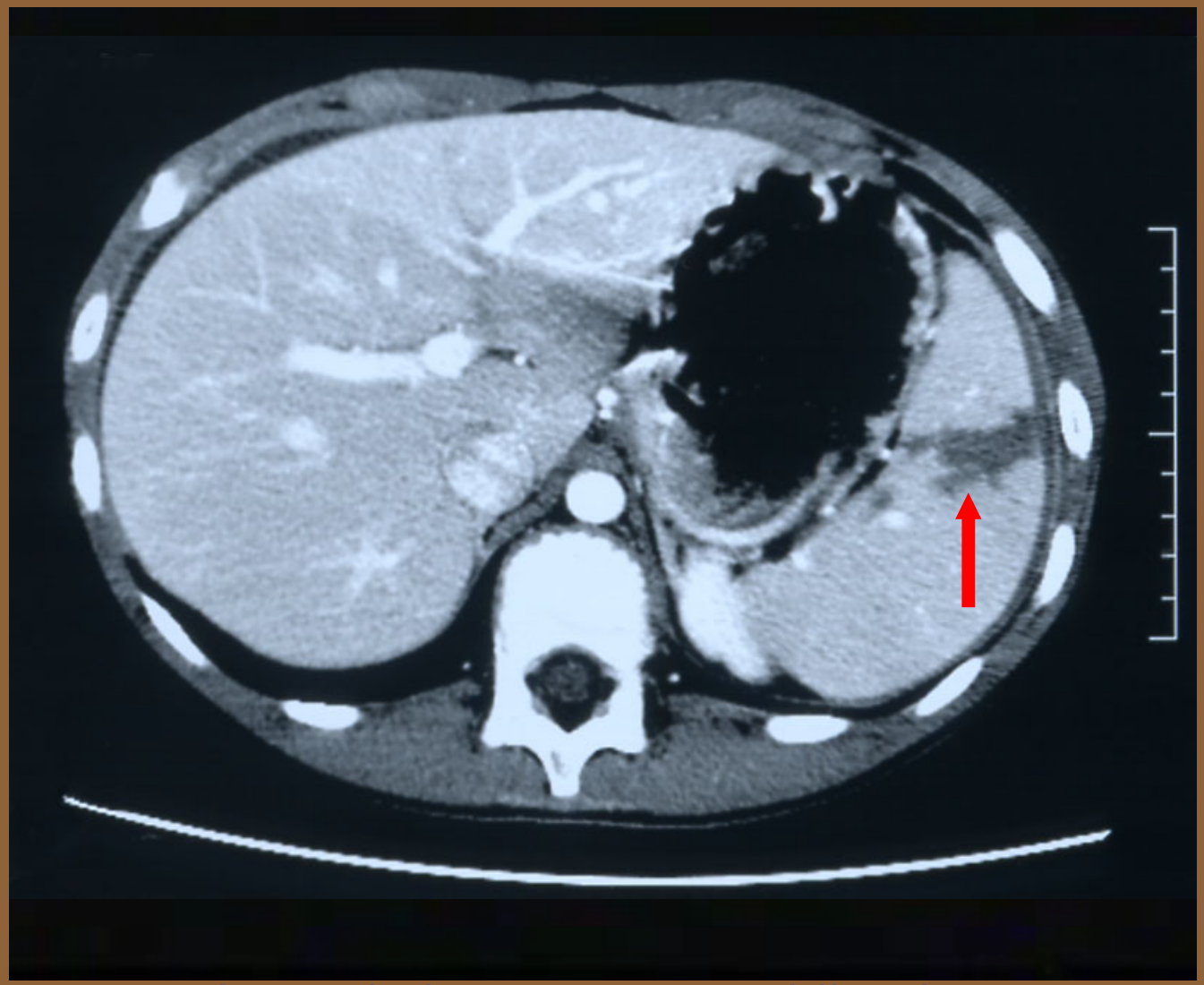

TC con mdc: lesione traumatica della milza